

## Spesial Issue

**Peran *Magnetic Resonance Imaging* pada Diagnosis Kanker Serviks yang Menyerupai Kanker Endometrium – Laporan Kasus****Febia Erfiandi,<sup>1</sup> Ali Budi Harsono,<sup>1</sup> Hari Soekersi,<sup>2</sup> Birgitta M. Dewayani,<sup>3</sup> Jessica Kireina<sup>1</sup>**<sup>1</sup>Department of Obstetrics and Gynecology, Faculty of Medicine Universitas Padjadjaran/  
Dr. Hasan Sadikin Hospital, Bandung, Indonesia<sup>2</sup>Department of Radiology, Faculty of Medicine Universitas Padjadjaran/  
Dr. Hasan Sadikin Hospital, Bandung, Indonesia<sup>3</sup>Department of Anatomical Pathology, Faculty of Medicine Universitas Padjadjaran/  
Dr. Hasan Sadikin Hospital, Bandung, Indonesia

Korespondensi: Febia Erfiandi, Email: febiaerfiandi@gmail.com, febia.erfiandi@unpad.ac.id

**Abstrak****Pendahuluan:** *Magnetic resonance imaging* (MRI) merupakan modalitas penting dalam diagnosis kanker ginekologi, terutama serviks dan endometrium. Laporan kasus ini bertujuan melihat peranan MRI dalam menentukan asal tumor, keterlibatan parametrium, dan metastasis kelenjar getah bening retroperitoneal.**Presentasi Kasus:** Pada laporan kasus ini pasien didiagnosis kanker serviks stadium IB3 dengan diagnosis banding kanker endometrium stadium II karena keluhan perdarahan pasca-menopause, massa di serviks bersifat endofitik, dan ukuran uterus membesar. Hasil histopatologi kuretase yaitu *endometrioid endometrial carcinoma moderately differentiated Dd/adenocarcinoma cervix*. *Magnetic resonance imaging* (MRI) dilakukan untuk melihat asal tumor dan menentukan stadium. Skor MRI menganalisis tujuh perbedaan fitur: lokasi dan perfusi tumor, penyengatan perifer, massa atau distensi rongga endometrium, invasi miometrium, dan infiltrasi jaringan sekitar; skor 10 didapatkan pada kasus dengan menggunakan sekuens T2WI sagital, DWI-ADC, dan DCE yang menyimpulkan bahwa tumor berasal dari serviks dan telah menginfiltrasi parametrium.**Kesimpulan:** Skor MRI bisa dijadikan pertimbangan untuk melihat asal tumor (serviks atau endometrium) selain melihat keterlibatan parametrium dan kelenjar getah bening pelvis sehingga diagnosis dan manajemen lebih baik.**Kata kunci:** *Magnetic resonance imaging*, kanker serviks, kanker endometrium, kanker ginekologi, infiltrasi parametrium***The Role of Magnetic Resonance Imaging in the Diagnosis of Cervical Cancer Resembling Endometrial Cancer – A Case Report*****Abstract****Objective:** *Magnetic resonance imaging* (MRI) is an important modality in the diagnosis of gynecological cancer, especially cervical and endometrial cancer. This case report aims to examine the role of MRI in determining tumor origin, parametrial involvement, and retroperitoneal lymph node metastases.**Case presentation:** In this case report, the patient was diagnosed with stage IB3 cervical cancer Dd/ stage II endometrial cancer due to complaints of postmenopausal bleeding, endophytic cervical mass, and uterine enlargement. The histopathological results of curettage were moderately differentiated endometrioid endometrial carcinoma Dd/adenocarcinoma of the cervix. *Magnetic resonance imaging* (MRI) is performed to determine the origin of the tumor and its stage. MRI score was analyzed for seven distinct features: tumor location and perfusion, peripheral rim, endometrial cavity mass or distension, invasion of the myometrium, and surrounding organs infiltration; score of 10 was obtained in these cases using sagittal T2WI, DWI-ADC, and DCE sequence which concluded that the tumor was cervical origin and had infiltrated the parametrium.**Conclusion:** MRI score can be considered to see the origin of the tumor (cervical or endometrial) in addition look for involvement of the parametrium and pelvic lymph nodes so that diagnosis and management will be better.**Key words:** *Magnetic resonance imaging*, cervical cancer, endometrial cancer, gynecological cancer, parametrial infiltration

## Pendahuluan

*Magnetic resonance imaging* (MRI) merupakan modalitas penting dalam penentuan stadium kanker ginekologi, terutama kanker endometrium dan serviks sejak tahun 2018. Pada kanker serviks atau endometrium, MRI merupakan salah satu metode dalam menilai tumor primer, invasi parametrium, invasi dinding pelvis, dan metastasis KGB. Modalitas MRI membantu pemilihan terapi yang adekuat dengan tujuan jangka panjang menurunkan morbiditas dan menaikkan angka kelangsungan hidup.<sup>1,2</sup> Studi laporan kasus ini memaparkan klinis pasien kanker serviks stadium IB3 dengan kesan interpretasi MRI stadium IIB karena menunjukkan penyebaran ke parametrium.

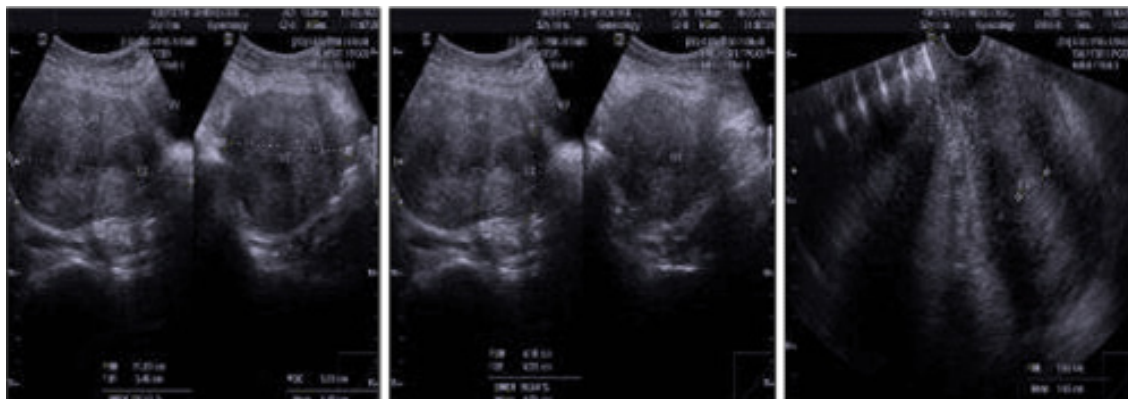
## Presentasi Kasus

Seorang perempuan 52 tahun (P2A0) datang dengan keluhan perdarahan dari jalan lahir sejak satu tahun yang lalu, hilang timbul disertai nyeri perut, menstruasi pertama umur 12 tahun, menopause umur 50 tahun, dan telah menjalani seksio sesarea dua kali. Teraba massa dengan ukuran seperti usia kehamilan 12 – 14 minggu pada abdomen. Pemeriksaan inspekulo dan pemeriksaan dalam menunjukkan massa endofitik berukuran 4 cm x 3 cm x 3 cm, tidak terdapat infiltrasi pada vagina atau parametrium.

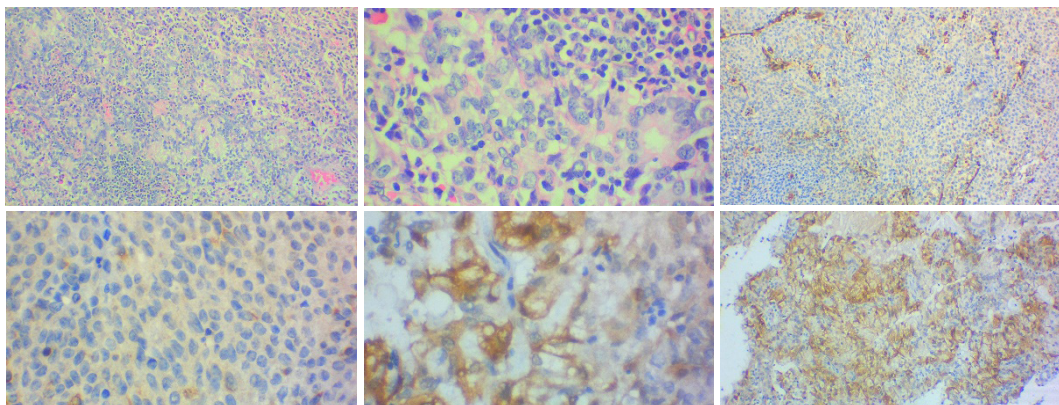
Hasil pemeriksaan ultrasonografi menunjukkan uterus berukuran 11,83 cm x 5,46 cm x 8,18 cm dan ekhogenesitas heterogen serta tampak massa hipoekhoik di serviks dengan ukuran 4,18 cm x 4,33 cm. Pada USG transvaginal tampak tebal *endometrial line* 16.5 mm (gambar 1).

Berdasarkan tampilan klinis perdarahan pasca-menopausedantampilanultrasonografi, diagnosis yang masih memungkinkan adalah kanker serviks stadium IB3 atau kanker endometrium stadium II. Beberapa tindakan diagnostik yang dapat dilakukan untuk menentukan asal kanker antara lain adalah kuretase dan histeroskopi diagnostik. Histeroskopi diagnostik memiliki kelebihan karena dapat memberikan visualisasi intrauterin, namun biaya histeroskopi lebih mahal dibandingkan tindakan kuretase *sampling*, dengan nilai diagnostik yang hampir sama dan tidak berdampak signifikan pada penanganan selanjutnya.<sup>3</sup> Maka dari itu, mengingat keterbatasan biaya pada pasien dalam kasus ini, kami memilih untuk melakukan kuretase. Hasil patologi anatomi kuretase menyimpulkan *endometrioid endometrial carcinoma moderately differentiated Dd/adenocarcinoma cervix* (Gambar 2). Pemeriksaan dilanjutkan dengan pencitraan MRI dan imunohistokimia (IHK).

Terdapat 7 fitur dalam proses interpretasi MRI yang dapat membantu membedakan antara kanker serviks dan endometrium,



**Gambar 1 USG Menggambarkan Massa dari Serviks dengan Penebalan Endometrial Line**



**Gambar 2 Gambar Patologi Anatomi (Perwarnaan HE, p16, dan Vimentin) Spesimen Kuretase**

yaitu (1) lokasi tumor (corpus uteri atau serviks), (2) perfusi tumor, (3) peningkatan penyangatan perifer tumor, (4) massa di rongga endometrium, (5) invasi miometrium yang dalam  $\geq 50\%$ , (6) distensi rongga endometrium oleh sekret, dan (7) invasi parametrium, dinding pelvis, atau organ pelvis. Penilaian terhadap 7 fitur tersebut dapat membantu dalam menegakkan diagnosis karena sensitivitas dari penilaian tersebut adalah 96,6% dengan spesifisitas 100% termasuk pada kasus ini.<sup>1,2</sup>

**Tabel 1 Sistem Skoring MRI**

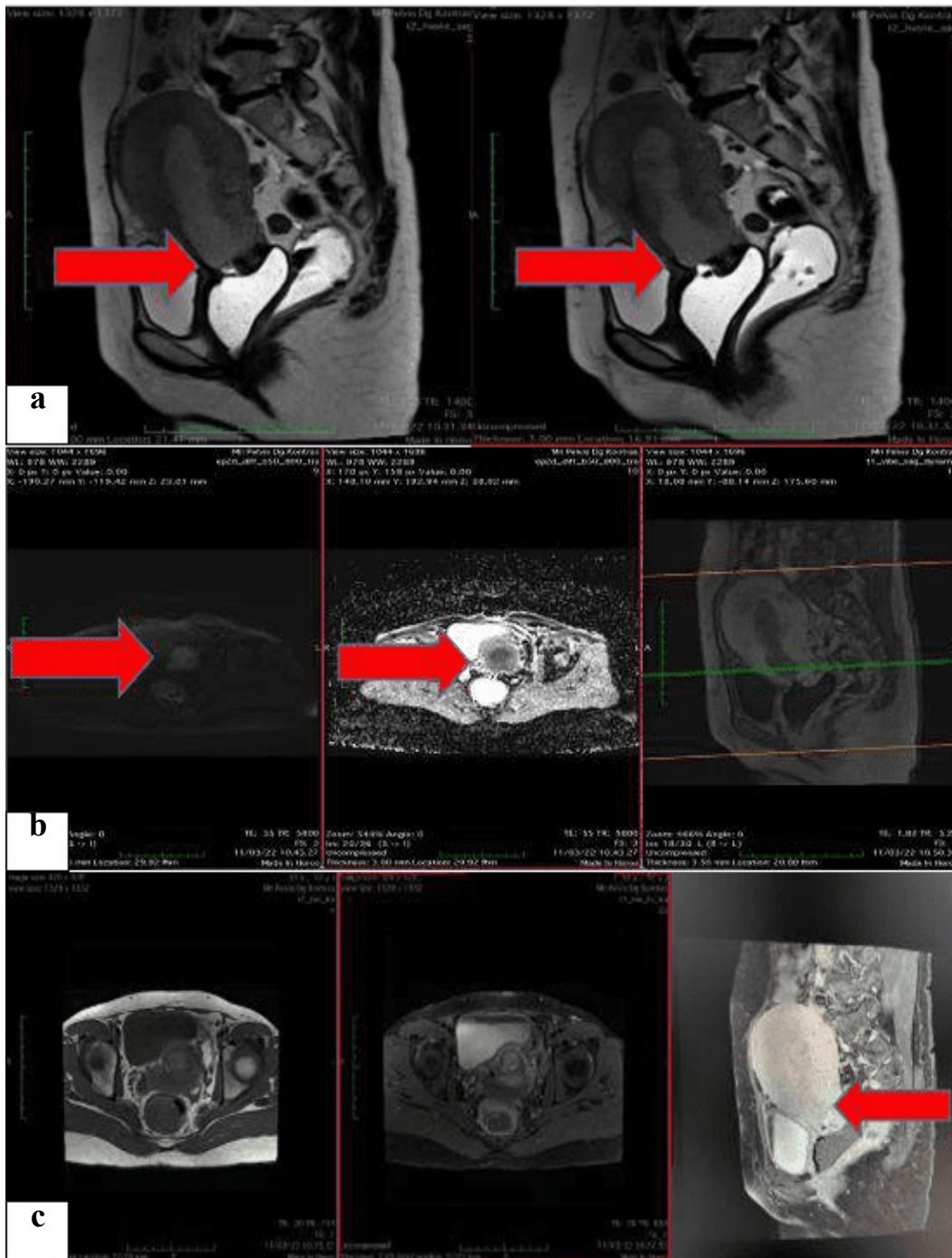
Fitur MRI	Skor
Tumor pada lokasi serviks	3
Tumor pada corpus uteri	-3
DCE-MRI	
Hipervaskularisasi pada early arterial phase	2
DCE-MRI	
Hipovaskularisasi pada early arterial phase	-2
DCE-MRI	
*Massa pada rongga endometrium	-2
*Retensi sekret	2
*Invasi miometrium $\geq 50\%$	-2
*Invasi sampai ke dalam dari stroma serviks	2
*Peningkatan penyangatan perifer	1

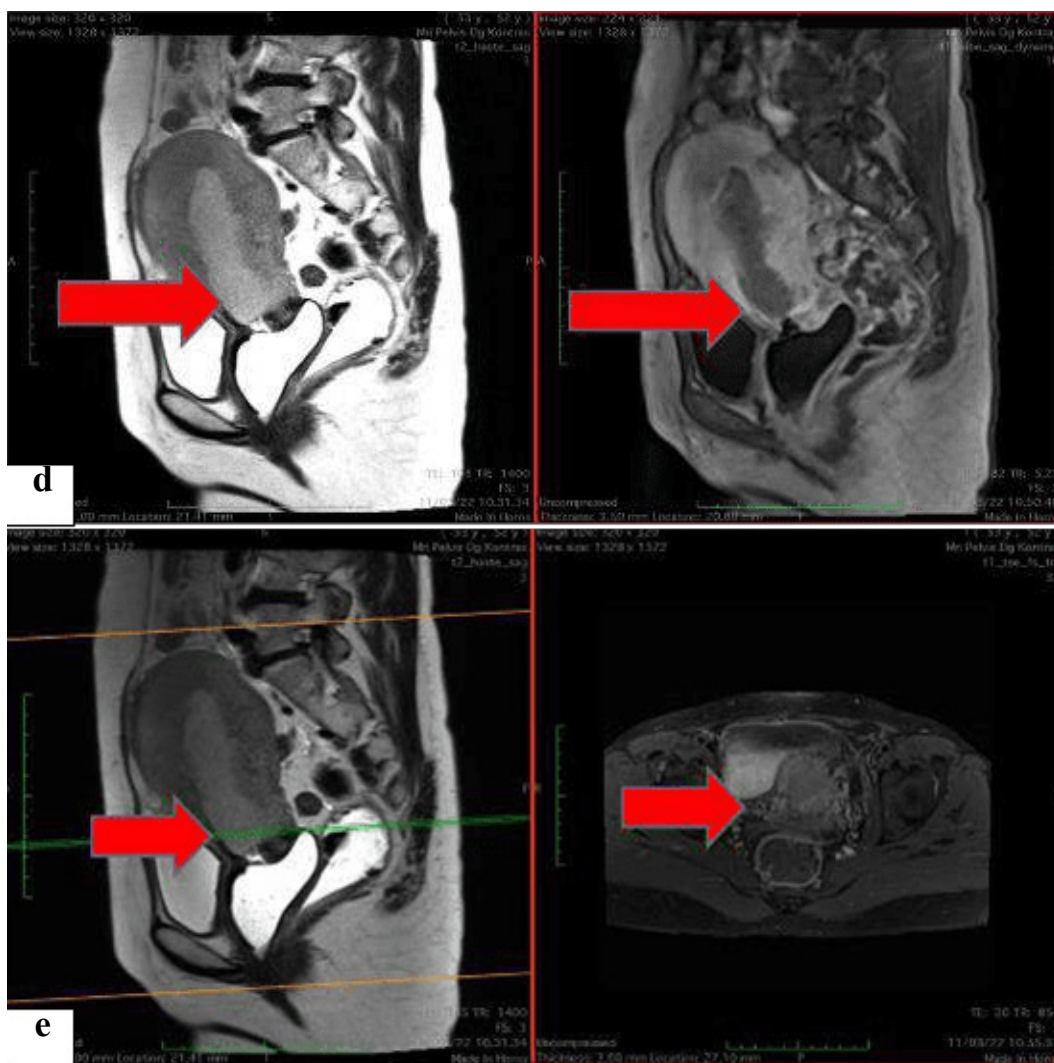
Skor  $\geq 4$  merupakan kanker serviks, skor  $< 4$  merupakan kanker endometrium

\* Ketika fitur ini tidak ada, tidak ada skor MRI yang bisa ditetapkan

Pada kasus ini, tampak pada T2WI sagittal, letak tumor primer adalah serviks (skor 3). Gambaran endometrium normal yaitu hiperintensitas *endometrial line* (EL), hipointensitas *junctional zone*, dan hiperintensitas miometrium. Ketika serviks terlibat pada tingkat yang lebih tinggi daripada korpus, asal tumor yaitu serviks (gambar 3a). Sekuens DWI-ADC menunjukkan *restricted area* di serviks (gambar 3b) dan pada DCE tampak peningkatan perfusi (skor 2) disertai penyangatan pada tepi (skor 1) (gambar 3c). Distensi endometrium pada kasus terjadi karena sekret yang tersumbat akibat obliterasi massa (skor 2). Invasi miometrium pada T2WI sagital tidak terlihat pada gambaran pasca-kontras. Invasi stroma serviks tampak pada gambaran sagital atau aksial T2WI (skor 2) seperti ditunjukkan pada gambar 3d dan 3e. Pada kasus, tampak pula gambaran tepi ireguler pada sisi lateral dan posterior parametrium (gambar 3e).

Skor MRI total pada kasus adalah 10 (lokasi tumor serviks: 3, peningkatan perfusi tumor pada awal DCE: 2, penyangatan pada tepi: 1, sekret di rongga endometrium: 2, invasi stroma: 2) sehingga lokasi tumor primer adalah dari serviks. Hasil ini didukung dengan hasil IHC vimentin (-) dan P16 (+) yang menunjukkan asal tumor dari serviks. Tampilan infiltrasi parametrium pada MRI menunjukkan kanker serviks stadium IIB.





**Gambar 3 Hasil MRI pasien (a) Potongan T2WI sagital MRI untuk menentukan lokasi primer tumor. (b) Sekuens DWI - ADC memperlihatkan restricted area. (c) DCE menampilkan peningkatan perfusi disertai penyangatan pada tepi. (d) Tidak ada massa di rongga endometrium, tampak retensi sekret akibat obliterasi massa, tidak ada invasi miometrium, tampak invasi stroma serviks. (e) Pada T2WI axial tampak massa di serviks, batas ireguler dengan gambaran tepi iregular pada sisi lateral dan posterior parametrium tanpa pembesaran KGB.**

### Diskusi

Pada kanker serviks, terdapat beberapa karakteristik khusus yang dapat dicari dari MRI. Pada T2WI sagital, kanker serviks menunjukkan SI intermediet hingga tinggi dibandingkan dengan endometrium. Pada DWI, kanker serviks menunjukkan peningkatan SI pada gambar b bernilai

tinggi dan rendah pada ADC yang disertai *restricted area*. Pada DCE, kanker serviks menunjukkan peningkatan penyangatan relatif homogen hingga heterogen bergantung pada ukuran.<sup>4,5</sup>

Kanker endometrium memiliki gambaran khas pada MRI tergantung metode yang digunakan. Pada T2WI (*T2 Weight Image*), kanker endometrium muncul sebagai

massa jaringan lunak difus atau terbatas jelas di dalam rongga endometrium, menunjukkan *signal intensity* (SI) intermediet heterogen relatif terhadap endometrium normal yang hiperintens dan miometrium hipointens. Pada DWI (*Diffusion Weighted Imaging*), kanker endometrium tampak hiperintens pada nilai b tinggi dengan sinyal hipointens yang sesuai pada ADC (*Apparent Diffusion Coefficient*). Pada DCE (*Dynamic Contrast Enhanced*), tampak hipointens relatif terhadap miometrium, ada penyangatan tak terputus dari zona sub-endometrium yang paling baik dievaluasi sekitar 25-60 detik setelah injeksi kontras.<sup>4,6-8</sup>

Dalam proses interpretasi MRI, dapat digunakan tujuh fitur untuk membedakan kanker serviks dan endometrium. Fitur pertama adalah lokasi tumor, dengan cara melihat situs keterlibatan tumor tertinggi (korpus uterus atau serviks).<sup>1</sup> Ketika serviks terlibat pada tingkat yang lebih tinggi daripada korpus, maka asal tumor adalah serviks, seperti pada kasus ini. Fitur kedua adalah perfusi tumor, dilihat dari DCE MRI awal (<45 detik) dan akhir (>45 detik) dengan membandingkan penyangatan tumor dengan miometrium normal secara visual. Hipervaskular didiagnosis ketika penyangatan tumor sama atau lebih tinggi dari miometrium normal. Fitur ketiga pada MRI adalah lingkaran penyangatan (baik komplit maupun sebagian) pada pinggiran tumor yang dapat dilihat pada DCE-MRI. Lingkaran penyangatan ini merupakan parenkima yang terkompresi oleh massa tumor. Fitur berikutnya adalah massa dalam rongga endometrium, yang dapat dilihat dari hilangnya hiperintensitas T2 normal dari endometrium disertai dengan ditemukannya massa jaringan lunak dalam rongga endometrium. Fitur lain yang ditemukan adalah rongga endometrium yang terdistensi dan berisi cairan. Rongga endometrium yang membesar (diameter anteroposterior >5 mm) dapat terjadi akibat

sekret yang tersumbat.<sup>4,9</sup>

Pada kasus ini, tidak tampak massa di rongga endometrium karena hiperintensitas endometrium normal. Maka dari itu, distensi endometrium pada kasus ini terjadi karena sekret yang tersumbat akibat obliterasi massa. Fitur selanjutnya adalah kedalaman invasi myometrium  $\geq 50\%$ , ditandai oleh gangguan zona *junctional* atau miometrium-endometrium yang tidak teratur merupakan. Kedalaman invasi myometrium diperkirakan dengan membandingkan jarak terdekat dari batas luar tumor ke serosa uterus dengan ketebalan myometrium. Fitur terakhir adalah infiltrasi parametrium, dinding panggul, serta organ panggul. Fitur ini dinilai pada tiap area. Gangguan ketebalan (fokal atau difus) stroma serviks hipointens normal pada T2WI atau keberadaan massa jaringan lunak di parametrium menandakan keterlibatan parametrium.<sup>10</sup>

Simpulan pendekatan holistik diperlukan pada kasus kanker serviks yang sulit dibedakan dengan kanker endometrium. Untuk menunjang diagnosis, dapat dilakukan pemeriksaan klinis, pencitraan (ultrasonografi dan MRI), dan pemeriksaan histopatologi (konvensional atau imunohistokimia). MRI berperan penting pada kanker serviks dalam menilai infiltrasi parametrium dan keterlibatan KGB pelvik yang akan memengaruhi pilihan terapi. Tampilan T2WI sagital dan aksial berfungsi melihat lokasi primer tumor disertai tampilan sekuens DWI-ADC untuk melihat restriksi. Tampilan DCE memperlihatkan penyangatan sehingga bisa melihat lebih jelas invasi stroma serviks atau parametrium. Skor MRI dapat dijadikan pertimbangan untuk melihat asal tumor (serviks atau endometrium) sehingga menentukan manajemen yang lebih baik.

#### Daftar Pustaka

1. Bourgioti C, Chatoupis K, Panourgias E, Tzavara C, Sarris K, Rodolakis A,

- et al. Endometrial vs. cervical cancer: development and pilot testing of a magnetic resonance imaging (MRI) scoring system for predicting tumor origin of uterine carcinomas of indeterminate histology. *Abdom Imaging*. 2015 Oct 21;40(7):2529–40.
2. Rauch GM, Kaur H, Choi H, Ernst RD, Klopp AH, Boonsirikamchai P, et al. Optimization of MR Imaging for Pretreatment Evaluation of Endometrial and Cervical Cancer The use of thin section high resolution (HR) multi-planar T2 weighted images with simple NIH Public Access. *Radiographics*. 2014;34(4):1082–98.
  3. Sone K, Eguchi S, Asada K, Inoue F, Miyamoto Y, Tanikawa M, et al. Usefulness of biopsy by office hysteroscopy for endometrial cancer: A case report. *Mol Clin Oncol* [Internet]. 2020 May 27;13(2):141–5. Available from: <http://www.spandidos-publications.com/10.3892/mco.2020.2053>.
  4. Otero-García MM, Mesa-Álvarez A, Nikolic O, Blanco-Lobato P, Basta-Nikolic M, de Llano-Ortega RM, et al. Role of MRI in staging and follow-up of endometrial and cervical cancer: pitfalls and mimickers. *Insights Imaging*. 2019 Dec 13;10(1):19.
  5. Patel-Lippmann K, Robbins JB, Barroilhet L, Anderson B, Sadowski EA, Boyum J. MR Imaging of Cervical Cancer. *Magn Reson Imaging Clin N Am*. 2017 Aug;25(3):635–49.
  6. Nougaret S, Lakhman Y, Vargas HA, Colombo PE, Fujii S, Reinhold C, et al. From Staging to Prognostication: Achievements and Challenges of MR Imaging in the Assessment of Endometrial Cancer. *Magn Reson Imaging Clin N Am*. 2017 Aug;25(3):611–33.
  7. Nougaret S, Horta M, Sala E, Lakhman Y, Thomassin-Naggara I, Kido A, et al. Endometrial Cancer MRI staging: Updated Guidelines of the European Society of Urogenital Radiology. *Eur Radiol*. 2019 Feb 11;29(2):792–805.
  8. Meissnitzer M, Forstner R. MRI of endometrium cancer - How we do it. *Cancer Imaging*. BioMed Central Ltd.; 2016 May 9;16(1):1–9.
  9. Mahajan A, Sable NP, Popat PB, Bhargava P, Gangadhar K, Thakur MH, et al. Magnetic Resonance Imaging of Gynecological Malignancies: Role in Personalized Management. *Semin Ultrasound CT MR*. *Semin Ultrasound CT MR*; 2017 Jun 1;38(3):231–68.
  10. Chung HH, Kang KW, Cho JY, Kim JW, Park N-H, Song Y-S, et al. Role of magnetic resonance imaging and positron emission tomography/computed tomography in preoperative lymph node detection of uterine cervical cancer. *Am J Obstet Gynecol*. 2010 Aug;203(2):156.e1-156.e5.